DARIUS ANDREI BARNA

Chichițe de Anatomie
din manualul Corint

CORINT EDUCAȚIONAL

II. FUNCȚIILE FUNDAMENTALE ALE ORGANISMULUI UMAN

A. Funcțiile de relație

1. Sistemul nervos

Neuronul și celula Schwann

1. La nivelul pericarionului se observă **substanța cromatofilă**.

2. Neuronii pseudounipolari din ganglionul **spinal** sau **trigeminal** prezintă ambele prelungiri mielinizate. De asemenea, ambele prelungiri **prezintă noduri Ranvier**.

3. Nodurile Ranvier sunt prezente atât în **SNP**, cât și în **SNC**.

4. Potențialul de acțiune se produce între **două celule Schwann**, **NU internodal** (internodal avem teaca de mielină).

5. Atât prelungirea **celulifugă**, cât și cea **celulipetă** a neuronilor pseudounipolari vor fi mielinizate până în locul de ramificație.

6. Celula **Schwann** are nucleu unic excentric, iar teaca de mielină pe care o formează se va înfășura în jurul prelungirilor. Neuronii pseudounipolari prezintă **dendrite** care **NU** ajung direct la **corpul celular**.

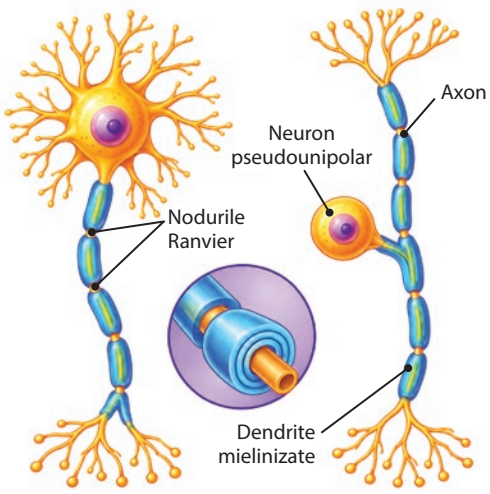

Fig. 1 – Neuronul

Butonii terminali **NU** mai prezintă mielină!

Exemple de celule din sistemul nervos care prezintă nucleu excentric:

1. celula **Schwann**, **fără oligodendrocit**;

2. neuronii **vegetativi centrali** și **periferici** pot avea nuclei ***dubli*** **sau** ***multipli***; de exemplu, neuronii de la nivelul **nucleului accesor al oculomotorului**, **ganglionul celiac**, **ganglionul cervical superior** etc.

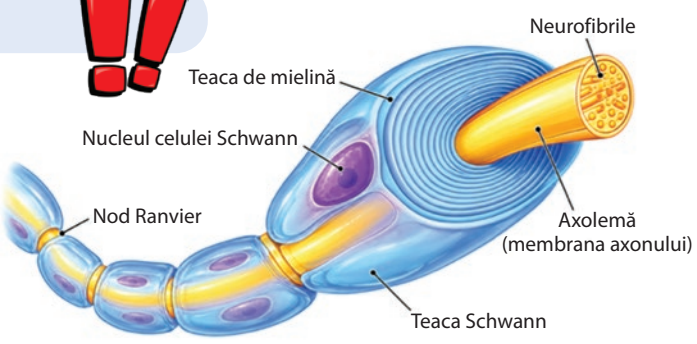

Fig. 2 – Celula Schwann

Alte celule cu nucleu periferic: **fibra musculară striată**, **adipocitul**, **celulele mucoase** (**Brunner**).

Potențialul postsinaptic excitator

În momentul în care neurotransmițătorul (de exemplu, acetilcolina) este eliberat din butonul terminal, prin **exocitoză** (proces **activ**), acesta se va lega de receptorii de pe fața externă a terminației postsinaptice, depolarizând foarte puțin al doilea neuron. Această mică depolarizare reprezintă **potențialul postsinaptic excitator** (**PPSE**), care de fapt este un **stimul subliminar**. Poate acest PPSE să depolarizeze celula postsinaptică? **NU**.

Atunci ce face neuronul presinaptic pentru a-l „trezi" pe cel postsinaptic? PPSE are două proprietăți importante: **sumația temporală** și **sumația spațială**.

Imaginați-vă fiecare PPSE ca pe o „palmă" pe care neuronul **presinaptic** i-o dă neuronului **postsinaptic** pentru a îl „trezi".

Sumația temporală = **același neuron presinaptic** îi dă mai multe „palme" foarte rapid celui postsinaptic, înainte ca efectul primei cuante de mediator chimic să dispară. Astfel, PPSE-urile **sumează**, iar depolarizarea devine din ce în ce mai mare.

Sumația spațială = **două terminații presinaptice vecine** stimulează simultan aceeași membrana postsinaptică. Altfel spus, cele două terminații presinaptice vecine, împreună, **cumulează** PPSE-urile, generând o depolarizare mai mare, care va atinge potențialul prag.

În final, **PPSE cumulate** sau **sumate** vor atinge pragul critic cu apariția potențialului de acțiune, idem pentru **potențialul de placă motorie**, unde **potențialele terminale de placă** se sumează/cumulează pentru a atinge pragul fibrei musculare striate.

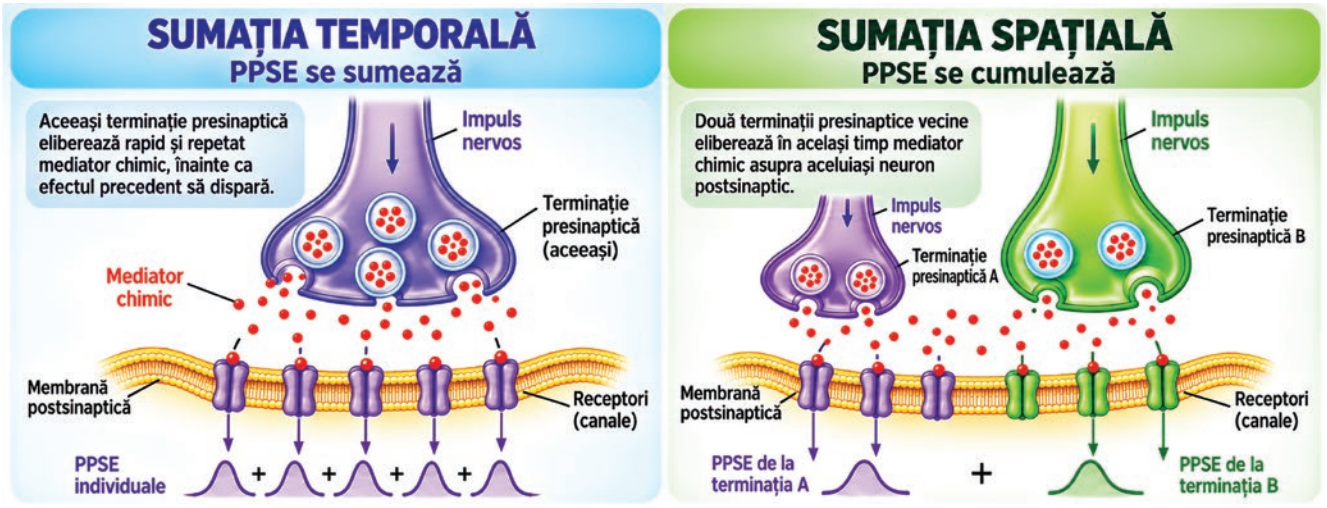

Fig. 3

Sumația temporală și cea **spațială** există doar în **sinapsele chimice**. **Sinapsele electrice NU** prezintă fenomenul de **sumație** sau de **oboseală sinaptică**. Pentru a genera un potențial de acțiune sunt necesare **mai multe PPSE**.

Veziculele de neurotransmițători se găsesc doar la nivelul **butonului terminal**. În fanta sinaptică sau pe membrana postsinaptică **NU** mai avem vezicule, ci doar neurotransmițător liber.

Neurotransmițătorii ies spre fanta sinaptică prin proces **activ**, cu consum de **ATP** (transport vezicular, **exocitoză**). Din acest considerent, **butonii terminali** prezintă numeroase **mitocondrii**. Membrana **postsinaptică** de la nivelul plăcii motorii (**sarcolema**) este **plicaturată**. (Fig. 74 din manual, Sistemul locomotor).

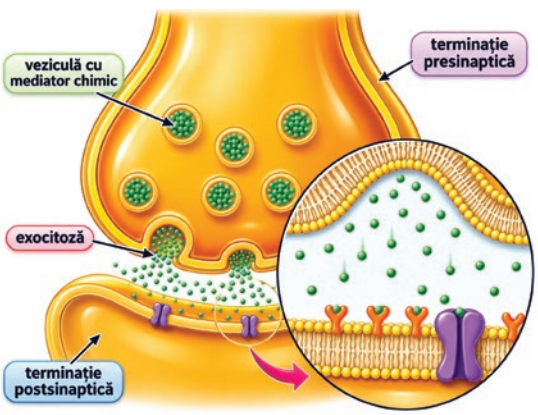

Fig. 4

Măduva spinării

1. **Filum terminale** **NU** este format din țesut nervos. Este un cordon de **țesut conjunctiv moale**, **fibros** care ancorează măduva la coccis, având un rol de susținere.

2. **Coada de cal** este formată din rădăcinile dorsale și ventrale ale nervilor **L2-Cc1**.

3. Sub vertebra L2 **NU** mai avem organizarea medulară de **coloane** și **cordoane**. Găsim doar con medular, rădăcinile nervoase ale nervilor **L2-Cc1** și filum terminale.

4. Segmentele medulare **NU** sunt corespondente segmentelor vertebrale; spre exemplu, nervul **C1** se află superior de **atlas** (Extra: În timpul dezvoltării embrionare, coloana vertebrală se alungește mai rapid decât măduva spinării. Ca urmare, măduva rămâne mai scurtă și ajunge să fie situată progresiv **mai sus** în canalul vertebral.)

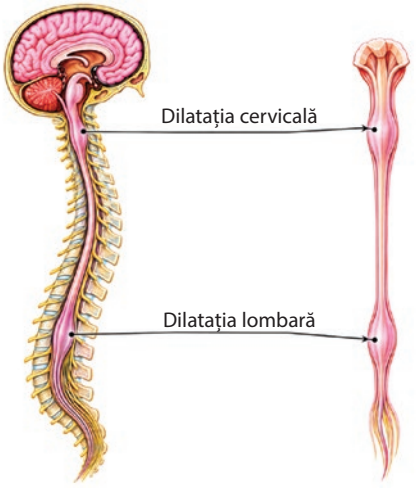

Fig. 5 – Măduva spinării

Canalul vertebral

1. **Spațiul epidural**, care separă dura mater de pereții canalului vertebral, conține **țesut adipos**, astfel putem găsi **celule cu nucleu excentric** în canalul vertebral.

2. Corpurile vertebrale conțin **măduva hematogenă** (vezi Sistemul locomotor), iar la acest nivel poate acționa **eritropoietina**.

3. **Ganglionul spinal** se află în raport cu **pediculul vertebral**. **NU** confundați pedicul cu peduncul!

4. Trunchiul spinal și rădăcinile sale sunt acoperite de **meninge**.

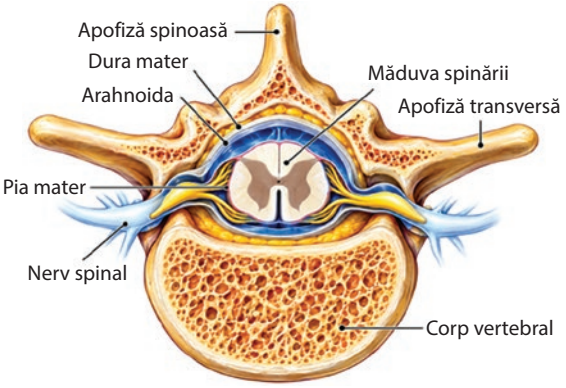

Fig. 6 – Canalul vertebral

Celulele ependimare tapetează canalul ependimar, regăsindu-se și la nivelul **ventriculilor cerebrali**.

Măduva spinării – secțiune transversală

1. Comisura **albă** este înjumătățită de **fisura mediană anterioară**.

2. Comisura **cenușie** are raport anterior cu comisura **albă** și conține în centru canalul **ependimar** (**NU** **epididimar**) cu **LCR**.

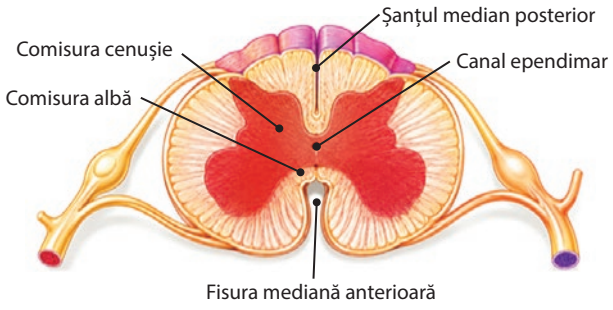

Fig. 7 – Măduva spinării – secțiune transversală

Cele mai profunde fascicule din substanța albă medulară (organizată sub formă de **cordoane**) sunt cele **fundamentale**, fiind în raport direct cu substanța cenușie (organizată sub formă de **coloane**). **Fasciculele fundamentale formate din fibre ascendente și descendente.**

Căile ascendente și descendente

CĂILE ASCENDENTE

- Fibrele **spinotalamice laterale** de la nivelul **mâinii** urcă **medial** față de fibrele de la **picior**.
- Fibrele provenite de la **mână** se vor **proiecta lateral** față de cele de la **picior**.
- Calea termică și dureroasă **NU** este implicată în **sensibilitatea tactilă**. Tracturile spinotalamice laterale transmit informația doar de la **stimuli dureroși** și **termici**.
- Fasciculele **STA** și **STL** se unesc înainte de a ajunge în **bulb** (vezi Analizatorul kinestezic).
- Calea termică și dureroasă de la nivelul **feței** va avea **protoneuronul** în ganglionul **trigeminal**, **N2** în **nucleii senzitivi trigeminali** din trunchi și **N3** în **talamus**.
- Receptorii sunt reprezentați de **TNL**, corpusculii **Krausse** și **Ruffini** din tegument.

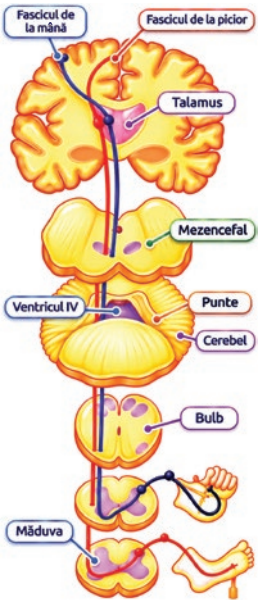

Fig. 8 – Calea termică și dureroasă

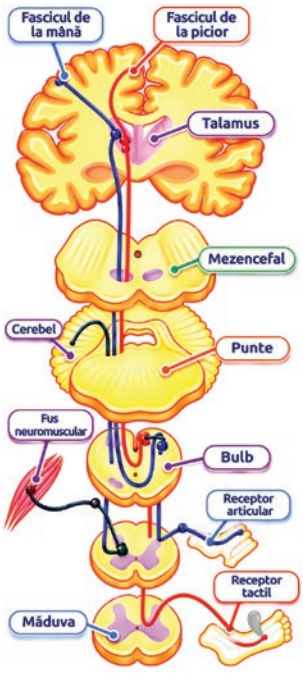

- Deși prezintă aceeași receptori, în calea **epicritică** avem un **câmp receptor mai mic** și o **acuitate tactilă mai mare** decât în calea **protopatică**.
- **Fasciculul spinobulbar** se formează în **cordonul posterior** (**NU în ganglionul spinal**) și se va termina în nucleii **gracilis** și **cuneat din bulb**, fiind un fascicul **ipsilateral**.
- **Lemniscul medial** se formează după **decusația senzitivă**, fiind un fascicul **direct**, format pe partea **opusă** față de stimul. Este mai **dilatat** și prezintă raport **lateral** cu **tracturile spinotalamice** la nivelul **mezencefalului** (vezi Analizatorul kinestezic).
- Fasciculele de la **mână** urcă și se proiectează **lateral** față de cele de la nivelul **piciorului**.
- Nucleii gracilis și cuneat se află **profund** la nivelul bulbului.
- **Calea kinestezică și epicritică reprezintă căi care se încrucișează**, prin **decusația senzitivă**.

Fasciculul spinobulbar NU se încrucișează!

Fig. 9 – Calea kinestezică și epicritică

CĂILE DESCENDENTE

Au raport **medial** cu **talamusul**. Toate căile piramidale prezintă doi neuroni: un neuron de comandă în **ariile centrale** din lobul frontal și un neuron de execuție situat **subcortical**, fie în cornul anterior, fie în **nucleii motori** ai nervilor cranieni. Neuronul de comandă poate face sinapsă cu **neuronul de execuție în trei zone**:

1. în nucleii motori ai nervilor cranieni din trunchi, formând fasciculele **cortico-nucleare**;

2. în cornul anterior de aceeași parte, formând fasciculul corticospinal **direct**; **o parte din fibre pot decusa spre cordonul anterior opus**;

3. în cornul anterior de partea opusă, **decusând** la nivelul bulbului, formând fasciculul corticospinal **încrucișat** (de aici și numele de **piramide bulbare**).

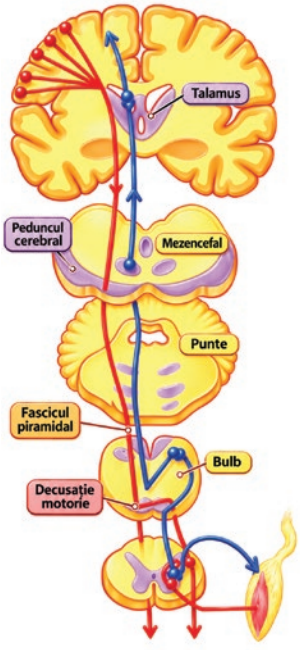

Fig. 10 – Căile piramidale

1. **Cu origine corticală** prezintă următorii neuroni: **protoneuronul** în girul precentral, **deutoneuronul** în corpii striați, **tritoneuronul** în nucleii mezencefalici (substanța **neagră**, nucleul **roșu** și substanța **reticulată**) și **ultimul neuron** în **cornul anterior**. Fasciculul **rubrospinal** **decusează** la nivel de **mezencefal**.

2. **Cu origine subcorticală** prezintă neuroni în nucleii **tectali**, **olivari** și **vestibulari**. Fasciculii **tectospinal**, **olivospinal** și **vestibulospinal** prezintă **doar** **doi neuroni**.

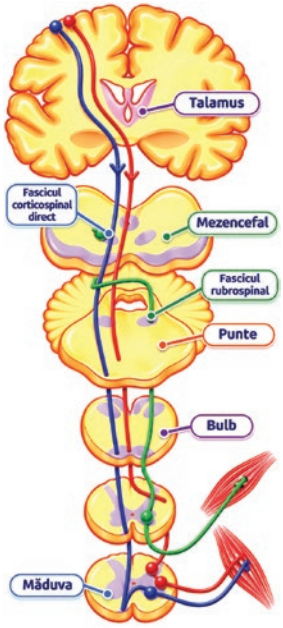

Fig. 11 – Căile extrapiramidale – de două tipuri

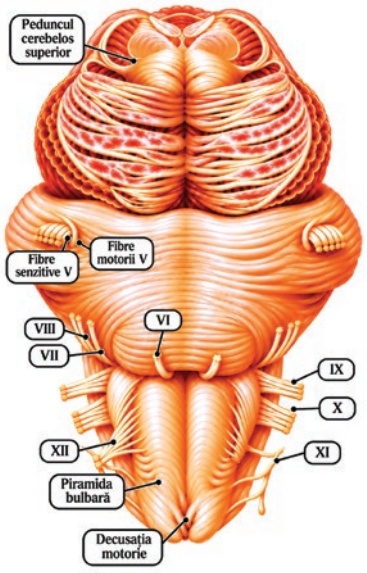

Fig. 12 – Trunchiul cerebral

Trunchiul cerebral și nervii cranieni

1. Fibrele **motorii** ale trigemenului se află supero-medial față de fibrele **senzitive**, cele **senzitive** depășindu-le ca număr pe cele motorii.

2. Dinspre **medial** spre **lateral** la nivelul **șanțului bulbo-pontin** regăsim nervii **VI** → **VII** → **VIII** (cea mai laterală componentă a nervului **VIII** este cea **acustică**).

3. Nervul **VI** prezintă raport inferior cu **piramidele bulbare**.

4. Pe linia **mediană** la nivelul piramidelor bulbare se află **decusația motorie** (de aici și numele de **fascicule piramidale**), aceasta fiind **superficială**, situată ventral în bulb (**decusația senzitivă** este profundă la nivelul bulbului).

5. Între piramida și oliva bulbară → nervul **XII**, acesta fiind **cel mai anterior** nerv cranian de la nivelul bulbului.

6. Nervul **XII** se află cranial față de nervul **XI**.

7. Posterior de **olivele bulbare** regăsim șanțurile **retroolivare** în care, dinspre **superior** spre **inferior**, se găsesc nervii **IX**, **X**, **XI**.

1. La nivelul osului frontal se află **sinusul frontal**. **MDI** și **MOI** au raport inferior cu **osul maxilar** și **sinusul maxilar**.

2. Tendonul **MOS** trece printr-un inel fibros (**trohlee**) prins de tavanul orbitei (de aici și numele de nerv **trohlear**).

3. **MOS** trece **profund de MDS**.

4. **MOI** trece **superficial de MDI**.

5. Mușchii **oblici** prezintă inserție la nivelul scleroticii **posterior**/**dorsal** față de mușchii **drepți**.

6. **Toți mușchii extrinseci** ai globului ocular au originea în profunzimea orbitei, înfășurați într-o **teacă conjunctivă**, cu excepția **MOI**.

Legendă: MDI → mușchi drept inferior, MOI → mușchi oblic inferior, MOS → mușchi oblic superior, MDS → mușchi drept superior

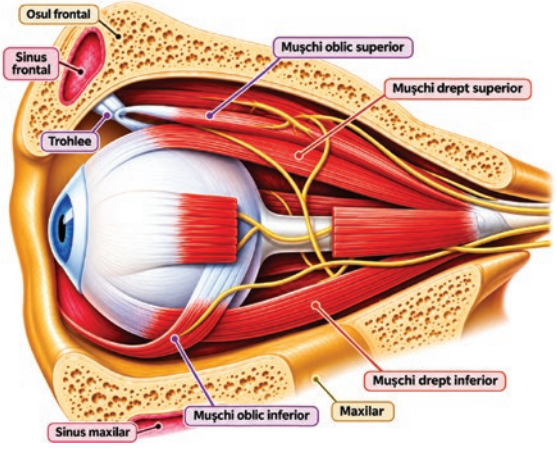

Fig. 13 – Mușchii extrinseci ai ochiului

Toți mușchii extrinseci ai globului ocular (**mai puțin mușchiul ridicător al pleoapei**) se vor inera pe **sclerotică**. Mușchiul ridicător al pleoapei urcă pe tavanul orbitei (reprezentat de osul frontal) și se inseră la nivelul **pleoapei superioare**.

Ganglionul trigeminal (**Gasser**) are raport **inferior** cu **articulația temporo-mandibulară** și raport **infero-posterior** cu **conductul auditiv extern**. Acesta conține **doar** neuroni **pseudounipolari senzitivi** (**NU senzoriali**), având ambele prelungiri **mielinizate**.

Ramura oftalmică (nervul oftalmic)

1. **Glanda lacrimală** (**senzitiv**), corneea, sclerotica, conjunctiva.

2. **Sinusul frontal, mușchiul frontal, mușchii extrinseci ai ochiului (senzitiv pentru fusurile neuromusculare).**

3. **Tegumentul 1/3 superioare a feței.**

4. **Jumătatea superioară** a **tegumentului nazal** și **mucoasa nazală** (**senzitiv**).

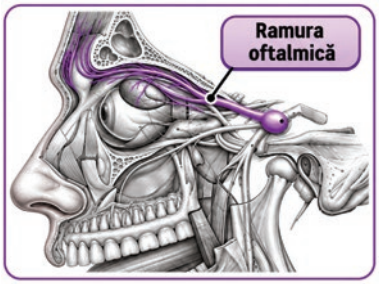

Ramura maxilară (nervul maxilar)

1. **Arcada superioară** inervând gingia, dinții și buza superioară.

2. Trece prin **sinusul maxilar** pe care îl inervează.

3. De asemenea, inervează **½ inferioară** a **tegumentului nasului**, a **mucoasei nazale** și **tegumentul 1/3 mijlocii a feței**.

4. **Mușchii feței din 1/3 mijlocie a feței.**

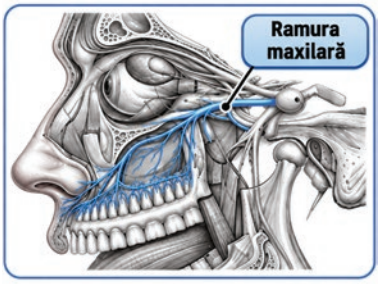

Ramura mandibulară (nervul mandibular)

Fibrele senzitive celulipete din ganglion vor ajunge la **arcada inferioară**, inervând **dinții**, **gingia**, **buza inferioară** și **limba** (papilele gustative vor fi inervate **senzitiv** de către trigemen și **senzorial** prin neuronii din ganglionii anexați nervilor **VII**, **IX** și **X**) + **mușchii din 1/3 inferioară a feței**.

Fibrele motorii provin din nucleul motor pontin, inervând mușchii masticatori (maseteri) cu **inserție pe mandibulă**. O fibră ajunge la **mușchiul submandibular**. De asemenea, unele **fibre senzitive trec printr-un orificiu al mandibulei**.

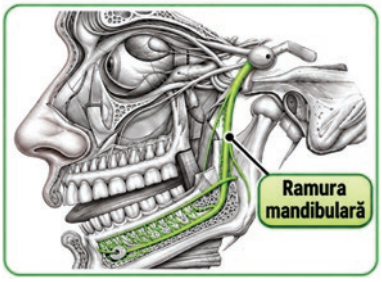

Fig. 14 – Nervul trigemen

Toți mușchii striați ai feței prezintă, printre fibrele extrafusale, fusuri neuromusculare. Acestea sunt formate din fibre musculare modificate (intrafusale), cu inervație senzitivă prin **dendritele neuronilor pseudounipolari din ganglionul trigeminal** (vezi Analizatorul kinestezic).



1. Nervul **VII** trece prin cea mai mare glandă salivară, **parotida** (**NU** parotide).

2. Inervează **mușchiul orbicular al ochiului** (închide pleoapa). În reflexul de clipire este implicat atât **nervul III**, cât și **nervul VII**.

3. Glanda parotidă se află **anterior** față de inserția **SCM** (mastoidă) și **superficial** de mușchiul **masticator**.

4. Unele fibre motorii se distribuie la **mușchiul pielos al gâtului**.

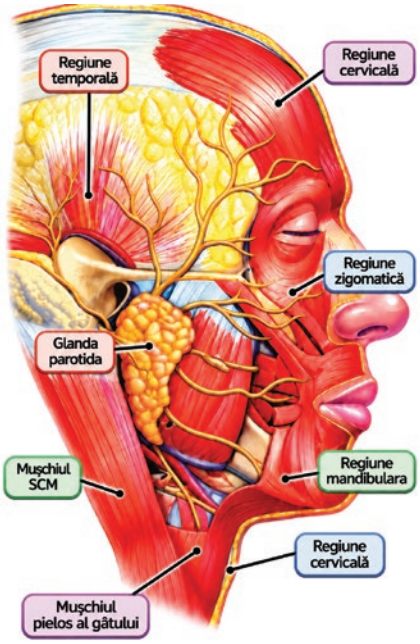

Fig. 15 – Nervul facial

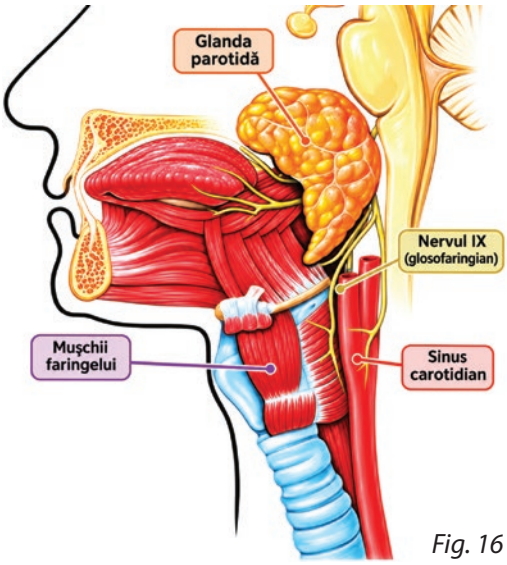

Fig. 16 – Nervul glosofaringian

1. Nervul **IX** trece prin glanda **parotidă** (pe care o inervează).

2. Fibrele **viscerosenzitive** ajung și la **sinusul carotidian** pe care îl inervează.

3. Fibrele motorii provenite din nucleul ambiguu inervează fibrele striate ale faringelui, cu **rol în deglutiție**.

Sinusul carotidian este bogat în **baroreceptori**. El detectează **întinderea peretelui arterial și modificările tensiunii arteriale**. **Corpii carotidieni** sunt bogați în **chemoreceptori**, aceștia fiind inervați tot de **nervul IX**.

1. Dinspre lateral spre medial, la nivelul gâtului se află **vena jugulară**, **nervul vag** și **artera carotidă**, deci vagul are raport **lateral** cu vena jugulară și raport **medial** cu artera carotidă. **Țineți minte tricolorul**, albastru-galben-roșu!

2. **Nervul vag stâng** trece anterior de **crosa aortei** (**inervează corpii aortici**) printre originile **arterei carotide comune stângi** și ale **arterei subclaviculare stângi**; trece posterior de vena brahiocefalică stângă.

3. **Nervul vag** drept trece posterior de vena brahiocefalică dreaptă, anterior de inimă, ajunge pe **mica curbură a stomacului** și, în final, ajunge la nivelul **mezenterului**.

4. O parte dintre fibrele vagale ajung la **pavilionul urechii**, **conductul auditiv extern** și **fața externă a timpanului**.

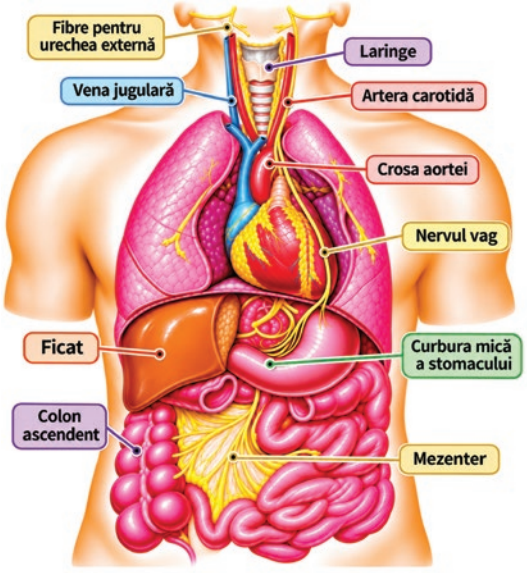

Fig. 17 – Nervul vag

Vasele de sânge prezintă inervație majoritar din partea **sistemului nervos simpatic**, dar la nivelul **vilozităților intestinale**, în timpul digestiei, **nervul X** prezintă un efect **vasodilatator** pentru a crește fluxul de sânge, implicit va crește absorbția intestinală de nutrienți (vezi Sistemul digestiv). Deși parasimpaticul **NU** are efect la nivelul ficatului și al splinei, **din nervul X se desprind fibre care ajung la nivel hepatic și splenic**.

1. Nervul **spinal** (**accesor**), prin rădăcina **bulbară**, intră într-un **trunchi comun** cu fibrele **vagale**, inervând **laringele**.

2. Rădăcina **spinală**, cu originea în coarnele anterioare cervicale, va trece **profund de SCM pentru a inerva trapezul**.

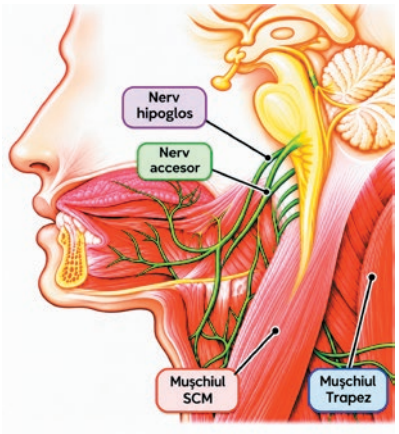

Fig. 18 – Nervul accesor

B. Funcțiile de nutriție
1. Digestia și absorbția

Organele sistemului digestiv

1. **Fața ventrală** a limbii este foarte bine vascularizată de ramuri ale **arterei carotide externe, cu drenaj venos spre vena jugulară internă**. Tot pe fața ventrală, limba este atașată de planșeul bucal prin **frenul lingual**.

2. Median și posterior observăm **lueta**/**uvula**, având raport lateral cu **amigdalele palatine** (organe limfatice periferice). Amigdalele palatine prezintă **limfocite** (vezi Sistemul circulator).

3. Mucoasa cavității bucale este compusă din **țesut pavimentos pluristratificat nekeratinizat**, cu excepția **palatului dur**, care este format din **țesut pavimentos pluristratificat keratinizat**.

4. Arcada superioară, inclusiv buza superioară sunt inervate de **ramura maxilară** a trigemenului, iar arcada inferioară de **ramura mandibulară**. **Inervația arcadelor este somatosenzitivă.**

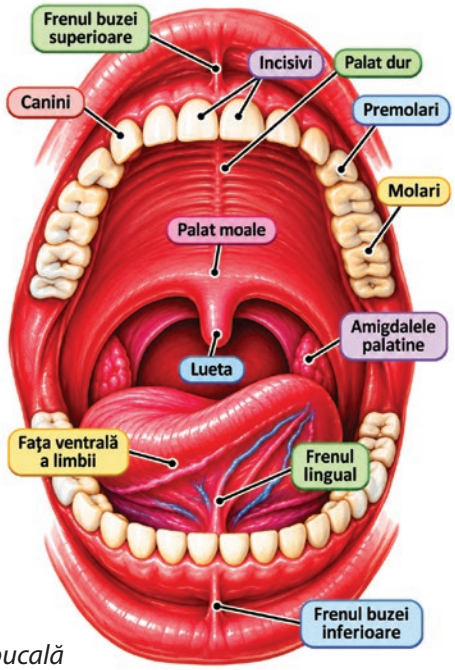

Fig. 1 – Cavitatea bucală

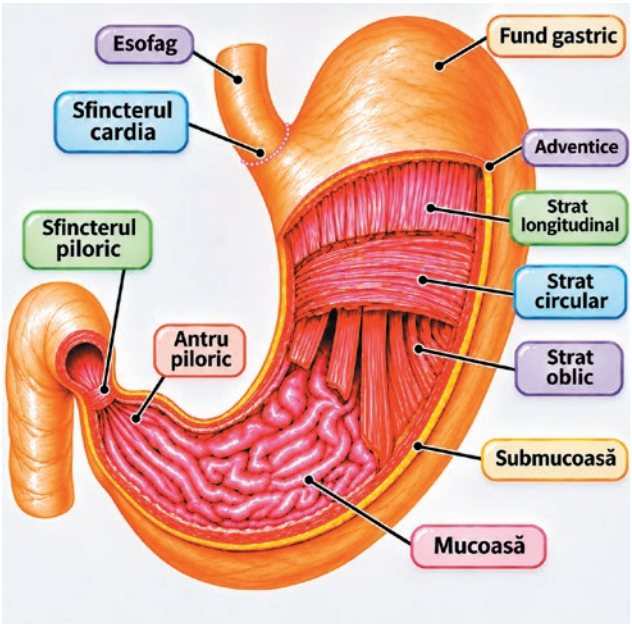

Fig. 2 – Stomacul

1. Stomacul are la suprafață adventicea, formată din țesut epitelial simplu, fiind o tunică seroasă la nivelul căreia se pot observa **vase de sânge** superficiale. Sub adventice găsim stratul muscular **longitudinal**.

2. Profund de adventice avem cele trei straturi musculare: **longitudinal**, **circular** și **oblic** (**îl putem observa doar la nivel gastric**).

3. Pliurile mucoasei din **zona antrului piloric** devin **paralele**.

4. Fundul gastric conține aer; se găsește superior de **sfincterul cardia** și inferior de diafragma abdominală.

5. **Mica curbură a stomacului** are raport cu **artera gastrică stângă** și cu **trunchiul celiac**, iar **marea curbură gastrică** are raport la **stânga** cu **splina**.

6. Inferior de antrul piloric găsim **capul pancreasului**.

Peristaltismul are direcție **cranio-caudală** cu originea la granița dintre **fund** și **corpul** gastric, iar **retropulsia** este o mișcare de „**du-te-vino**” cu direcție **cranială**, concomitent cu sfincterul **cardia închis**.

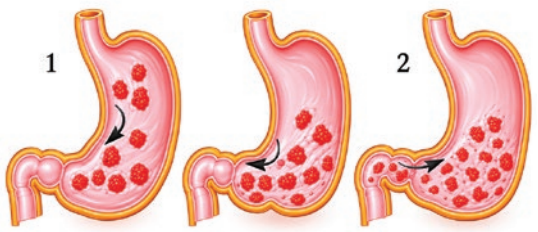

Fig. 3 – Peristaltismul și retropulsia

1. Mezenterul reprezintă o **dedublare** a peritoneului.

2. Acesta prezintă, între cele două foițe, vase sangvine, limfatice, nervi și ganglioni limfatici; fixează ansele **jejunului** și ale **ileonului** la peretele posterior abdominal; este inervat de către **nervul X**.

3. Mezenterul este vascularizat de **artera mezenterică superioară**.

4. Mezenterul („*enter-*" → „*enteron*" → intestin) leagă **intestinul subțire** de peretele posterior abdominal, iar **mezocolonul** leagă colonul de peretele posterior abdominal.

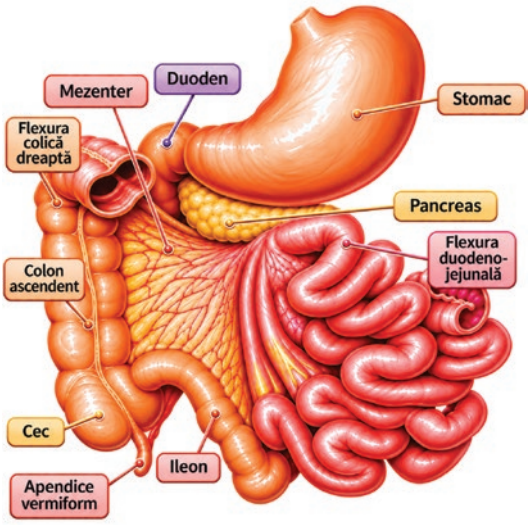

Fig. 4 – Intestinul subțire și mezenterul

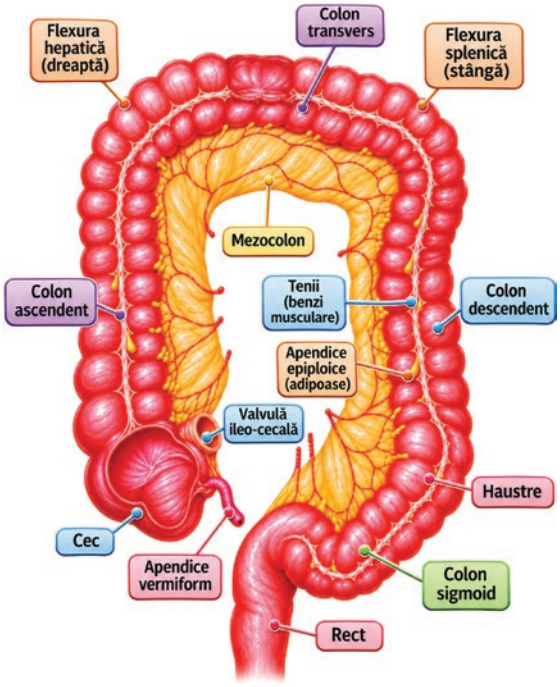

Fig. 5 – Intestinul gros și mezocolonul

1. La nivelul intestinului gros găsim două tipuri de apendice: un **apendice vermiform** (aparține de **cec**, **NU** de **colon**), aflat inferior de **valvula ileo-cecală** și **apendice epiploici** de natură adipoasă, răspândiți pe întreaga lungime a colonului, fiind atașați la **teniile musculare**.

2. Apendicele vermiform are raport superior cu **valvula ileo-cecală**.

3. Haustrele sunt separate de **benzi musculare** (**tenii**).

4. Teniile se întind de la **cec** până la **colonul sigmoid**.

5. Nu există tenii sau haustre la nivelul rectului!

6. Colonul este ancorat la peretele posterior abdominal prin **mezocolon**.

Vascularizația intestinului gros este triplă.

1. Jumătatea dreaptă, inclusiv apendicele vermiform, valvula ileo-cecală, mezocolonul drept → **artera mezenterică superioară**.

2. Jumătatea stângă până la partea superioară a rectului, inclusiv → **artera mezenterică inferioară**.

3. Jumătatea inferioară a rectului → **artera iliacă internă**.

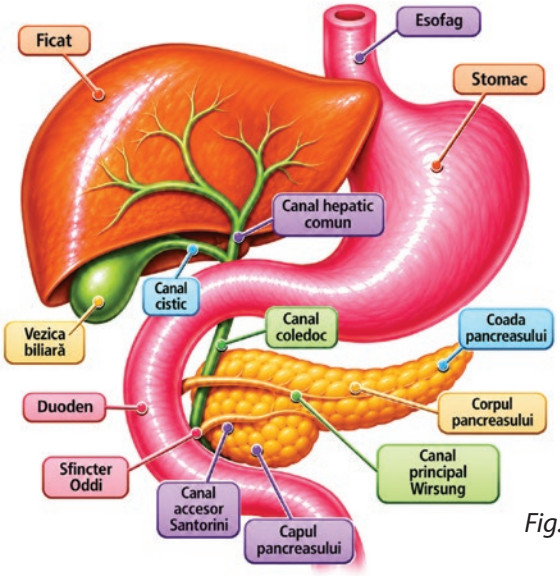

Fig. 6 – Ficatul și pancreasul

Lobul stâng hepatic are raport **posterior** cu **esofagul terminal**. Canalul coledoc are raport anterior cu prima parte a duodenului, apoi are raport anterior cu canalul accesor **Santorini** (coledocul poate avea și raport posterior cu Santorini – vezi Glandele endocrine).

Santorini are raport inferior cu Wirsung. Canalul pancreatic **principal** se întinde pe toată lungimea pancreasului, pe când canalul pancreatic accesor doar la nivelul **capului pancreatic**. **NU** găsim canalul Santorini în **hipocondrul stâng**, doar canalul pancreatic Wirsung.

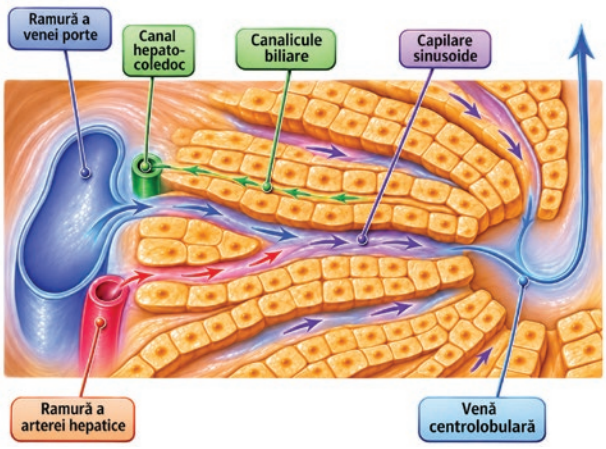

Lobulul hepatic și circuitul enterohepatic

Lobulul hepatic poate fi reprezentat schematic sub forma unui **hexagon**, la nivelul fiecărui unghi fiind dispusă câte o **triadă portală**, rezultând astfel șase triade portale. Fiecare triadă este alcătuită dintr-o **ramură a venei porte**, care prezintă calibrul cel mai mare, o **ramură a arterei hepatice** și un **canal hepato-coledoc**, toate fiind situate la periferia lobulului hepatic. În centrul lobulului se găsește **vena centrolobulară**, care colectează sângele provenit din capilarele sinusoide. Aici găsim **sânge neoxigenat**.

Fig. 7 – Lobulul hepatic

- Sângele din ramura **venei porte** (**neoxigenat**) se va combina cu sângele din ramura **arterei hepatice** (**oxigenat**). Astfel, în capilarele sinusoide găsim **sânge cu presiune parțială mixtă** (atât **oxigenat**, cât și **neoxigenat**).
- **Sângele** curge dinspre **periferie** spre **centru**, iar **bila** dinspre **centru** spre **periferie**.
- **Canaliculele biliare NU** prezintă pereți proprii, spre deosebire de capilarele sinusoidale. De reținut că la nivelul lobulului hepatic găsim **RAMURI** ale **arterei hepatice** și ale **venei porte**.

De ce sângele ajuns în vena centrolobulară este neoxigenat? Hepatocitele utilizează O_2, fiind implicate în procese de sinteză și secreție! Astfel, sângele din capilarele sinusoide va ceda O_2 hepatocitelor. În paralel, hepatocitele produc CO_2 în urma metabolismului celular, acesta difuzând în sângele sinusoidal. Astfel, sângele care ajunge în **vena centrolobulară** va avea **saturație minimă de O_2 (40 mmHg) și maximă de CO_2 (46 mmHg)**.

Vena centrolobulară NU prezintă **săruri biliare** (acestea au fost reabsorbite **activ** în hepatocite).

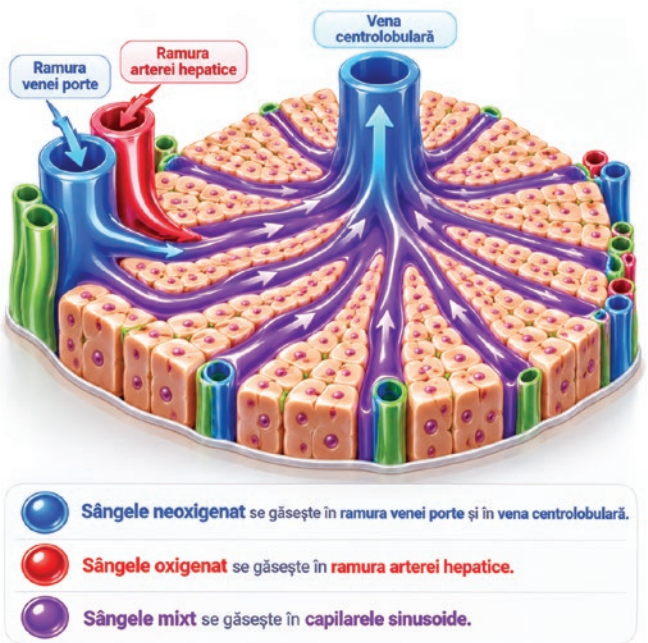

Fig. 8 – Presiunile parțiale de la nivelul lobulului hepatic

- **Ce găsim la nivelul canaliculului biliar?** Ne gândim la ce conține (bila): **săruri biliare** + **lecitină** + **colesterol** (**adică micelii simple**). Acestea se mai pot găsi în canalele extrahepatice (de exemplu: canalul **hepatic comun**, **cistic**, **coledoc**) și în **lumenul duodenal**. În canalicule **NU** avem acizi biliari sau aminoacizi **liberi** – **putem găsi doar aminoacizi din structura sărurilor biliare**.
- **Ce putem găsi atât în canalicule biliare, cât și în capilare sinusoide?**

1. **Pigmenții biliari, produși în splină**, care prin **vena portă** ajung la ficat, fiind excretați prin **bilă**.
2. **Colesterol**
3. **Săruri biliare**
4. **Apă și ioni** → Na^+, K^+ etc, **NU și mucus!**

De ce sunt atât de vitale sărurile biliare?

Sunt esențiale pentru emulsionarea trigliceridelor alimentare ajunse în duoden. Sinteza de săruri biliare presupune un consum foarte mare de **ATP** și de **nutrimente**. Astfel, pentru a economisi energie și precursori, sărurile biliare vor fi „**reciclate**" prin circuitul enterohepatic. **Acizii biliari** (derivați din **colesterol**) se combină cu **aminoacizi** și **ioni de Na⁺**, rezultând sărurile biliare.

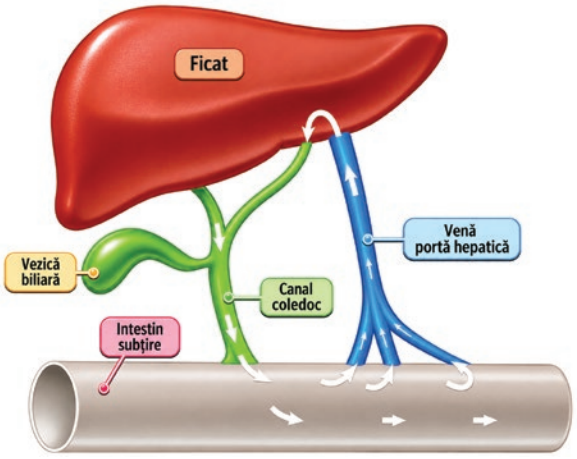

Fig. 9 – Circuitul enterohepatic

De reținut! Sărurile biliare se reabsorb în **cea mai mare parte** prin circuitul enterohepatic. Putem regăsi, în mod fiziologic, săruri biliare în **cantități reduse** la nivelul intestinului gros și în materiile fecale.

Sărurile biliare ajung în duoden, jejun și, în final, în ileon. Din ileon acestea se reabsorb **activ** din lumen în enterocit. Din enterocit, sărurile se îndreaptă spre capilare venoase ale **vilozității intestinale**, apoi vena mezenterică superioară, vena portă și, în final, ajung în capilarele sinusoide și în hepatocit. **Secreția** (din hepatocit) și **reabsorbția** de săruri biliare (din lumen în enterocit) sunt **procese active**.

Absorbția și secreția la nivelul intestinului subțire

1. Enzimele intestinale se găsesc pe **membrana enterocitului**, mai exact la suprafața **microvililor**. De asemenea, pe desen remarcăm prezența unei **tripeptidaze** (marcată cu 2), în citoplasma enterocitului.

2. În lumenul intestinal observăm **o peptidază**. Aceasta **NU** provine din secreția intestinală, ci din **secreția pancreatică**.

3. Totalitatea microvililor formează „**marginea în perie**", la nivelul cărora găsim **enzimele intestinale**.

Ce putem găsi în lumenul intestinal?

1. Pigmenți biliari, săruri biliare, lecitină, colesterol, ioni și apă.

2. Grăsimi emulsionate sau neemulsionate (TG, AG, MG, vitamine liposolubile, colesterol și fosfolipide, care au fost **sau nu** hidrolizate de către lipază).

3. Suc pancreatic exocrin.

4. Proteine, **peptide** și **aminoacizi** (nedigerate sau rezultate prin acțiunea proteolitică).

5. Polizaharide, **dizaharide** și **monozaharide** (nedigerate sau rezultate prin acțiune enzimatică).

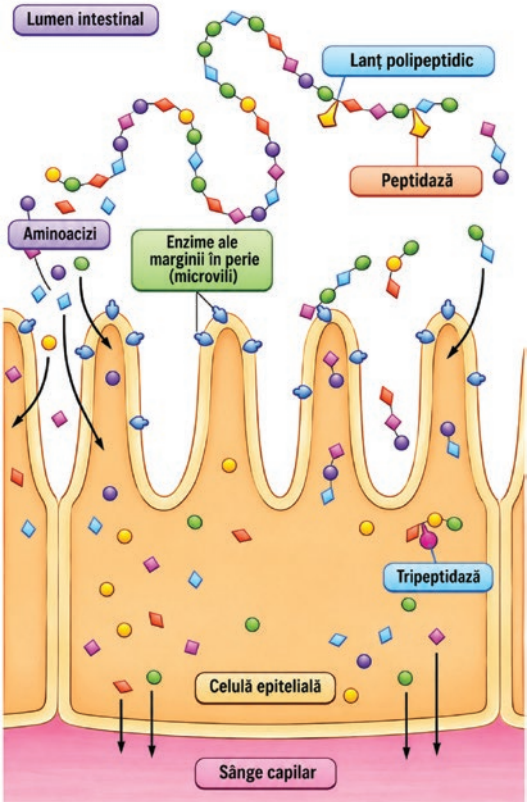

Fig. 10 – Activitatea enzimelor

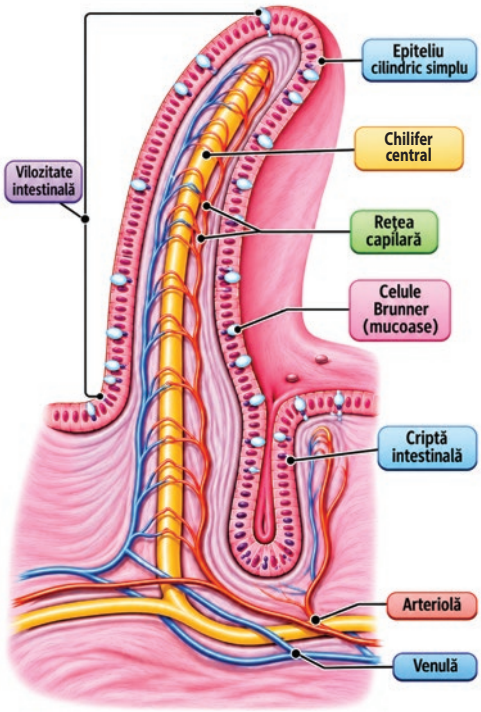

Fig. 11 – Vilozitatea intestinală

De reținut! Pe fața externă a membranei celulare putem găsi, pe lângă **aglutinogen** (la hematii) sau **glicolipide** și **glicoproteine**, și **enzime intestinale**.

1. Central, vilozitatea prezintă un vas limfatic terminat în **fund de sac** (**chiliferul central**), care este înconjurat de **capilare venoase** și **arteriale**. Capilarele sangvine ocupă o **poziție intermediară** (vezi Sistemul circulator).

2. La nivelul peretelui vilozității observăm celulele mucoase **Brunner**, cu **nucleu periferic**. Celulele **Brunner** sunt doar în **duoden**.

3. Sub stratul de enterocite și celule Brunner găsim chiliferul central limfatic, capilarele sangvine și **câteva fibre musculare netede, care înlesnesc tranzitul intestinal**.

Ce NU găsim în canalele biliare sau în canalele pancreatice?

Micelii mixte. Acestea se formează după ce s-au emulsionat și hidrolizat trigliceridele. În canalele biliare putem găsi **doar** compuși ai **bilei**. Canalele pancreatice (deși canalul pancreatic principal se deschide împreună cu canalul coledoc la nivelul sfincterului Oddi) **NU** conțin bilă, pigmenți sau săruri biliare. De asemenea, **acizii biliari se găsesc doar în hepatocit**.

Extra: Mucoasa tubului digestiv **subdiafragmatic** este formată din trei straturi → epiteliu, lamina proprie și musculara mucoasei. *Imaginează-ți mucoasa ca fiind un covor*, unde **epiteliul intestinal** este *suprafața covorului*, formată din **enterocite cu microvili și celule mucoase**, **lamina proprie** (*stratul de la baza covorului*) în care sunt înglobate **vasele sangvine și chiliferul central limfatic**, fiind formată din țesut conjunctiv lax. Sub covor găsim un strat foarte subțire de **țesut muscular neted** (*care pune în mișcare întregul covor → mai exact **vilozitatea intestinală***), înlesnind astfel tranzitul intestinal. Important de reținut este că **musculara mucoasei pune în mișcare vilozitatea INDEPENDENT de peristaltismul intestinal**.

Micelia simplă, mixtă și chilomicronul

Miceliile simple, formate din colesterol, lecitină și săruri biliare, ajung în duoden și emulsionează trigliceridele alimentare **neatacate enzimatic** în stomac.

Simultan cu **bila** intervine lipaza pancreatică ce hidrolizează trigliceridele care au fost emulsionate de către miceliile simple, rezultând **acizi grași** și **monogliceride**.

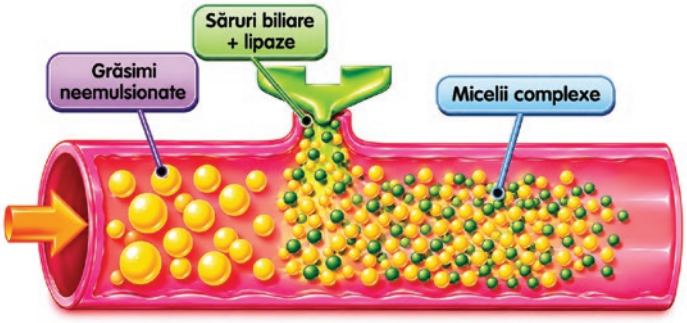

Fig. 12 – Etapele digestiei lipidelor

Miceliile mixte (**complexe**) sunt formate din **micelia simplă** (**colesterol**, **lecitină**, **săruri biliare**), din compușii rezultați sub acțiunea lipazei pancreatice (**acizi grași**, **monogliceride**) și din **vitamine liposolubile – A, D, E, K** (**din duoden**).

Etapele digestiei lipidelor din Fig. 12 se petrec **intralumenal** (**în lumenul intestinal**) și **NU** includ formarea **chilomicronului**. **Acesta se formează în peretele enterocitului.**

Care este ordinea evenimentelor?

Bila acționează pe **trigliceridele alimentare neemulsionate** ajunse în duoden, rezultând **trigliceride emulsionate, neabsorbabile**, dar pe care poate acționa **lipaza pancreatică**, apoi forme absorbabile (acizi grași și monogliceride).

De ce sunt necesare miceliile simple? Deoarece lipaza pancreatică **NU** poate hidroliza forma brută ajunsă din stomac (**trigliceride neemulsionate**). Astfel, **lecitina** și **sărurile biliare** le vor emulsiona, ca mai apoi să acționeze **lipaza pancreatică**. Succesiunea este **bila**, **apoi lipaza pancreatică**.

Din acest considerent, **în lipsa sărurilor biliare în intestin, se pierd prin materiile fecale 40% din lipidele ingerate**, întrucât în absența lor, **NU** este posibilă transformarea trigliceridelor într-o formă absorbabilă, lipaza pancreatică fiind practic **ineficientă în absența bilei**. Trigliceridele neabsorbite trec apoi în intestinul gros și, în timp, se ajunge la **malabsorbție**. Este esențial pentru absorbția de grăsimi atât prezența **bilei**, cât și a **lipazei pancreatice**.

Sărurile biliare se reabsorb **activ** în ileon, iar „mingiuța" de grăsime rămasă va intra prin peretele enterocitului. Membrana enterocitului este formată din **fosfolipide** și **proteine**, fiind înglobate în structura **chilomicronului**.

De unde avem trigliceride, dacă noi am absorbit acizi grași și monogliceride? În enterocit, acizii grași și monogliceridele absorbite refac trigliceridele. Astfel, chilomicronul conține **fosfolipide** și **proteine** (din peretele celular), **trigliceride** (pe care organismul le-a reformat), **colesterol**, **lecitină** și vitamine **liposolubile** (din lumen duodenal), **nu și săruri biliare!**

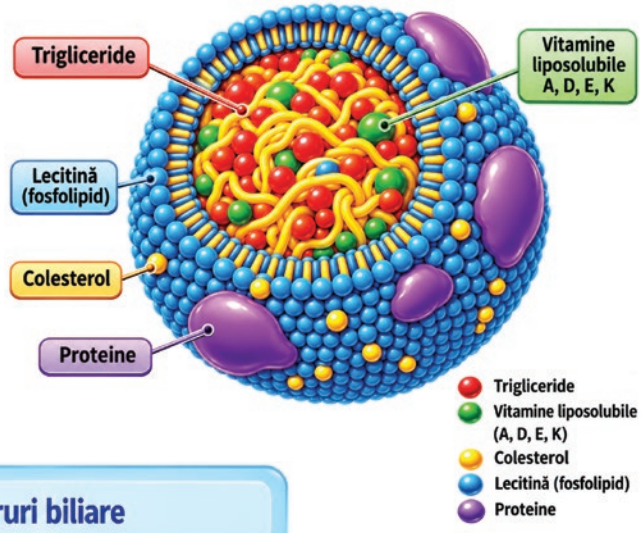

Fig. 13 – Formarea chilomicronului

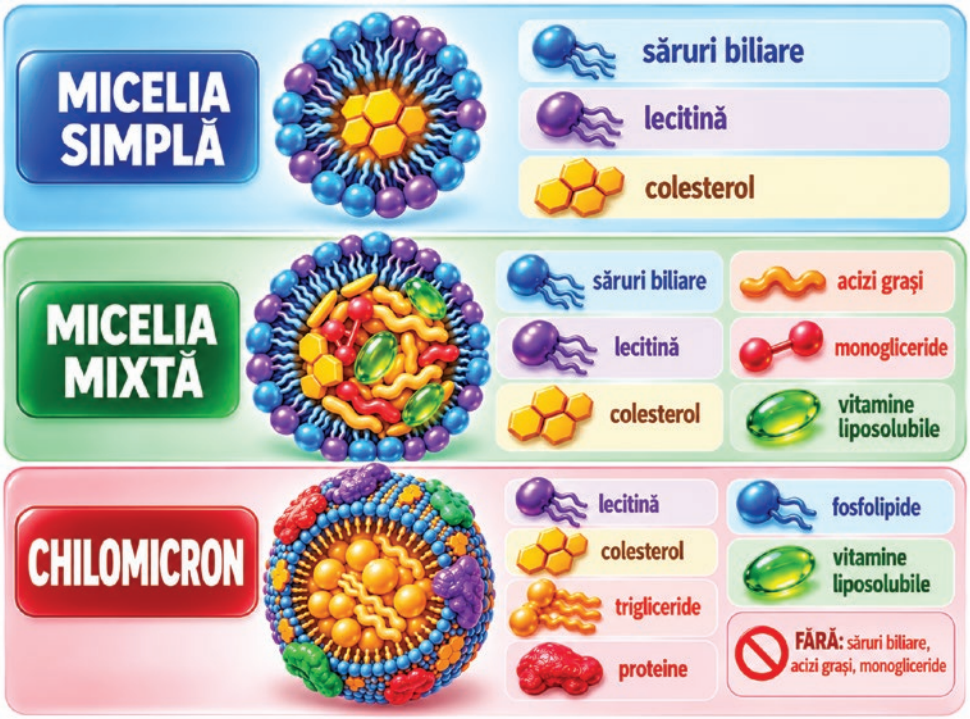

Fig. 14 – Componentele miceliei simple, miceliei mixte și ale chilomicronului